Aus dem pathologischen Institut zu Heidelberg.

SEP 18 19

Ueber einen Fall von Lungen-Herzsteckschuss mit beginnender Einheilung des Projektils.

Inaugural-Dissertation
zur
Erlangung der Doktorwürde
von
MARIANO J. BARILARI jr. aus Buenos-Aires.

Heidelberg, 1. Februar 1915.

Der Dekan:
Prof. Braus.

Der Referent:
Prof. Ernst.

Meinen Eltern

in

Liebe und Dankbarkeit

gewidmet.

Bis zum 17. Jahrhundert dachte man allgemein, daß jede Verletzung des Herzens, das als Sitz der Seele betrachtet wurde, zum Tode führen müßte. G. Fischer[6]) brachte in einer interessanten Arbeit über „Die Wunden des Herzens und des Herzbeutels" eine Statistik, in der sämtliche Herzverletzungen bis zum Jahre 1868 zusammengestellt sind, von welchen ich einige Beispiele entnehmen werde

Der erste, der die Heilung einer Herzwunde für möglich hielt, war J. Hollerius (1498—1562), und vor dem Jahre 1558 erklärte Fernelius in seiner Pathologia Lib., daß Wunden des Herzens, die nicht in den Ventrikel eindringen, nicht sofort tödlich seien.

Hundert Jahre später (1642) gab Idonis Wolf die erste sichere Beschreibung einer durch Vernarbung geheilten Herzwunde, bei welcher vier Jahre zuvor eine Verletzung mit einem Schwert stattgefunden hatte.

Im Jahre 1652 sagte P. Stoll: „Vulnera cordis non esse letalia" und seitdem ist eine große Anzahl von Fällen von Herzverletzung beschrieben worden, in welchen der Patient noch lange Zeit lebte und wo man sogar Jahre nachher bei der Sektion als Nebenbefund eine Narbe oder einen eingekapselten Fremdkörper in der Herzwand fand, welcher keinerlei Störungen während des Lebens hervorgerufen hatte.

Immerhin bilden solche Heilungen von Herzverletzungen seltene Ausnahmen; die Regel ist bei Herzverwundung

der Tod unmittelbar oder kurz nachher, infolge der Verletzung.

Schuster[30]) hat, auf Grund von 96 untersuchten Fällen von durch Schuß hervorgerufener Verletzung des Herzens, angegeben, daß in 65 % der Fälle der Tod innerhalb drei Minuten, in 35 % später eintritt.

Der spätere Tod kann infolge anderer Ursachen (bei vollkommener Heilung der Herzwunde) oder infolge einer durch die Herzverletzung im Kreislauf hinterlassenen Schädigung eintreten. (Sekundäre Blutung, Pericarditis, arterielle Embolie, Herzklappenfehler usw.)

M. Alph. Sanson (Thèse de Paris 1827 no. 259 cit. bei Fischer), Fischer, Zemp und Happel haben darüber eine genaue Literaturzusammenstellung gegeben.

Wir können folgende Gruppen bezüglich der Lebensdauer nach der Verletzung unterscheiden:

1. Fälle mit Tod an Herzverletzung, aber nicht unmittelbar darauf:

Happel[9]): Revolverschuß in die Herzgegend. Linksseitiger partieller Pneumothorax. — Einige Tage nachher systolisches Schwirren an der Aorta und Pulmonalostium fühlbar, Verdrängung des Herzens nach rechts und Pericardiales Reibegräusch. Am zehnten Tage wegen Verdachts eines subphrenischen Abszesses Operation; bald nachher Tod unter den Erscheinungen des Colaps.

Das Geschoß hatte die Vorderfläche des Herzbeutels, rechten Ventrikels und Septum durchbohrt und lag in der hinteren Wand des linken Ventrikels, unter dem hinteren Zipfel der Mitralis, von Thrombusmassen bedeckt.

Fall von Blegny (Journal de médecine an XI, cit. Fischer) — wo der rechte Vorhof durchbohrt wurde. Tod fünf Tage später.

Fall von Wischnewski[34]) Tod vier Jahre nach einem Messerstich in die Brustseite. Seit zwei Jahren fühlte

Patient sich krank. Bei der Sektion fand sich die linke Pleurahöhle vollständig verödet und im Pericard 500 ccm dunkelroter seröser Flüssigkeit. 4—5 cm lange Narbe an der Vorderfläche des Herzens, von der Spitze aufwärts; Endocard zart und frei von Narben. Todesursache: Pericarditis und deren Folgeerscheinungen, die während des Lebens als chronische Lebererkrankung angesehen worden ist.

Aus: „The Medical and Surgical History of the rebellion. Part first, Surgical Vol. p. 530 (cit. bei Brentano): 45jähriger Mann von einer Musketenkugel getroffen. Verletzung des Unterkiefers, des Halses und der Brust. Plötzlicher Tod 14 Tage nach der Verwundung. Sektion: Eröffnung der Auricula dextra durch die Kugel. Pleuritis und Pericarditis.

2. Fälle mit völliger Einheilung des Projektils, bei welchen der Tod durch andere Krankheit eintrat:

In einem Fall von Fournier[7]), erfolgte der Tod sechs Jahre nach der Verletzung infolge einer interkurrenten Erkrankung.

Latour[7]) gibt einen Fall an, bei welchem der Patient nach der Verletzung noch drei Jahre lebte und während dieser Zeit immer Herzbeschwerden hatte. Er starb jedoch an einer anderen Krankheit.

Fall von Balch[1]): Fünf Jahre nach der Verwundung Pneumonie; seitdem Herzbeschwerden. — 20 Jahre nach der Verletzung starb der Patient an Pneumonie.

W. Curran[5]): Schußverwundung im Jahre 1860. — Tod: 1874 an einem perniziösen Fieber.

Häcker[10]): Schuß in die Herzgegend und drei Schüsse in den Kopf. Kein Zeichen einer Herztamponade oder innerer Blutung. Tod fünf Tage nachher, infolge der Gehirnverletzung und Bronchopneumonie. Wie man bei der Sektion konstatierte, war rechter Vorhof durchbohrt und ein Klappenzipfel der Tricuspidalis verletzt.

Es ist festgestellt, daß Fremdkörper im Herzen einheilen können. Im 17. Jahrhundert beobachtete J. C. Weber in der Herzwand eines Hirsches eine eingekapselte Kugel. Man findet in der Literatur eine große Anzahl ähnlicher Beobachtungen, wo Kugeln, Nadeln*), Nägel usw. im Herzen von Menschen und verschiedener Tiere (Schweine, Ochsen, Pferde usw.) eingekapselt gefunden worden sind.

Brentano[2]) gibt eine Zusammensetzung von 13 Fällen von durch Nadeln verursachten Herzverletzungen, von welchen drei tödlich verliefen und bei den übrigen die Nadel entweder entfernt wurde oder im Herzen blieb, ohne Beschwerden zu verursachen, bis der Tod durch andere Ursachen eintrat.

Das allmählich im Herzinnern eingekapselte Geschoß ist in sehr verschiedener Lage gefunden worden. So berichten Fournier[7]), Balch[1]), v. Mosetig[17]), Morer[16]), Manteuffel[13])**), über Fälle, wo das Projektil in der Wand des rechten Ventrikels lag.

An der hinteren Wand des Pericard: Wendel[33]), Morer[16]).

Frei im Pericard: Fuge[8]), Nélaton[18]), Häcker[10]), Schulte[29]).

Zwischen Ursprung der Pulmonalis und der Aortenbogen im Epicard eingekapselt: W. Curran[5]).

---

*) In der Sammlung des pathologischen Instituts zu Leipzig ist ein Beispiel, wo eine Nähnadel in der Wand des linken Ventrikels eingeheilt war.

In dem Museum Dupuytren befindet sich ein Herzpräparat, bei welchem eine lange Nadel die Herzwand durchbohrte und die Herzhöhle erreichte. Es stammt von einem Patienten, der einer inneren Krankheit erlag. Die Nadel wurde bei der Sektion zufällig gefunden.

**) Erster Fall, bei welchem die Kugel extrahiert wurde; durch Operation, Freilegung und somit Eröffnung des Ventrikels.

In der Muskelsubstanz des Septums: Carnochau[4]).

Trendelenburg sprach auf dem Chirurgen-Kongreß 1902 über einen Fall, bei welchem das Geschoß ca. sechs Monate lang frei beweglich in der rechten Ventrikelhöhle lag und nachher der Ventrikelwand adhärent geworden ist, was man durch systematische Röntgendurchleuchtung feststellte. Einen ähnlichen Fall mit Angabe der Verwertung der Röntgenstrahlen zur Lokalisation der Kugel im Herzen, bringt Riethus[19]). Er machte Experimente an Hunden, indem er Fremdkörper in den rechten Ventrikel einführte, die anfangs Eigenbewegungen zeigten, allmählich aber nur den Herzbewegungen folgten, was er durch den Röntgenschirm sah. Die Fremdkörper wurden durch Thrombusmassen auf die Ventrikelwand eingekapselt.

Das Herz kann bei der Verletzung an sehr verschiedenen Stellen getroffen werden.

Die Häufigkeit der Verletzungen der verschiedenen Abschnitte werden durch die Beziehungen der Teile des Herzens zur vorderen Thoraxwand, den verschiedenen Ausdehnungen der Höhlen und Lagen erklärt. So hält Nélaton[18]) Verletzungen des rechten Ventrikels, der den größeren Teil der vorderen Herzwand einnimmt, für häufiger; dann folgen die des linken Ventrikels, der den kleineren Teil derselben Wand ausfüllt. Verletzungen des rechten Vorhofes, der vor dem Sternum liegt, folgen erst in dritter Reihe und zuletzt die des viel tiefer liegenden linken Vorhofes.

Die bekannte Statistik von G. Fischer und die Arbeiten von Loison, Guibal, Terner und Reymond haben diese Tatsache bestätigt.

Die neuere Statistik von Simon[24]) stimmt nicht ganz genau mit den früheren überein, und hält die Verwundung der linken Kammer für häufiger, wie aus folgender Tabelle aus seiner Arbeit zu ersehen ist.

Sitz der Verletzung	Gesamtzahl	Todesfälle	Heilungen
Unbekannt	3	2	1
Ventrikel links	21	9	12
„ rechts.	9	5	4
Ventrikelseptum	1	—	1
Beide Ventrikel und Septum	1	1	—
Vorhof rechter.	2	2	—
Beide Vorhöfe und Septum .	1	1	—
Ventrikel linker und Vorhof linker	1	1	—

Fischer bringt eine vollkommene Uebersicht über solche Fälle.

In dem Verein Deutscher Aerzte in Prag (Mai 1914) demonstrierte Schmidt einen Fall von Herzschuß, wonach der Patient die Symptome einer Aorta-Insuffizienz zeigte; mit Hilfe der Röntgenstrahlen konnte man feststellen, daß die Kugel hinter dem linken Vorhof lag. Wegen der Lage der Einschußöffnung nahm man eine Durchbohrung des Herzens an und dachte an einen Aorta-Klappenriß. Solche Fälle von Herzklappenfehler nach Schußverletzung sind selten und deshalb hoffe ich, daß die hier folgende Beschreibung von Interesse sein wird.

Krankengeschichte.

G. G., 28 J., Soldat. † 24. 9. 14.

Verletzt am 24. 8. 14, angeblich durch Schrapnell in der rechten Achselgegend. Angeblich kein Ausschuß.

Patient wurde am 26. 8. ins Lazarett gebracht. Nach der Verletzung: Atembeschwerden, Hustenreiz und spärlicher, blutiger Auswurf.

Objektiv: Einschußöffnung in der rechten Achselhöhle; keine Ausschußöffnung. Patient befindet sich in einem schweren Zustande. Bei einer einmaligen Röntgendurchleuchtung läßt sich kein steckendes Projektil nachweisen. Im Bereich der rechten Lunge bis zur Mitte des Sternums gleichmäßig dichter Schatten.

Bei Perkussion: Dämpfung hinten rechts bis zur Mitte der Skapula. Abgeschwächtes vesiculäres Atmen. Kein Rasselgeräusch.

Herzdämpfung; Grenze: rechts in der Mitte des Sternum, links zwei Querfinger über der Mamillarlinie.

Töne rein.

Keine Insuffizienzerscheinungen von seiten des Herzens.

Blutigschleimiger Auswurf. Häufiger Hustenreiz.

Therapie: Feuchte Wickel — Morphin — Codein.

Temperatur: Steigt über 39°.

31. 8. Verbandwechsel — Einschuß mit eitrigem Belag.

1. 9. Schmerzen in der rechten Mamille beim Atmen. Quälender Hustenreiz.

Obj.: Puls um 130 kräftig.

Pulmones: Hinten ist bis zur spina scapulae kein Atemgeräusch zu hören. Oberhalb der spina abgeschwächtes Atemgeräusch. Vorn bis unterhalb der vierten Rippe deutliches Atemgeräusch, weiter

unten über der Dämpfung abgeschwächtes Atemgeräusch. In der Umgebung der rechten Mamille und etwa entlang der sechsten Rippe neben dem Sternum knisternde pleuritische Reibegeräusche.

Herz: Ueber die Mamillargrenze nach links gedrängt (zwei Finger breit — Puls gut — frequent [130—135]).

Punktion in der rechten Axillarlinie ergibt dünnflüssiges Blut.

Therapie: Priesnitz dreimal täglich Codeintropfen, dreimal täglich Strophant. Nachts bei starkem Hustenreiz Morph. 0,01.

4. 9. Befund noch ähnlich. Pleuritische Reibegeräusche noch stärker. Puls zurzeit noch frequenter. Hustenreiz sehr quälend.

Therapie: Dreimal täglich Digit. Infus. (0,1) V. W. Wunde gut granulierend. Von hier ab Temperatur zwischen 37° und 38°.

13. 9. Patient war in letzter Zeit öfters kürzere Zeit auf einem Lehnstuhl gesessen, da er so besser atmen konnte wegen Orthopnoe.

14. 9. Subjektiv wesentlich gebessert. Nahrungsaufnahme befriedigend. Quälender Hustenreiz. Codein. Objektiver Befund unverändert.

16. 9. Zunehmender Hustenreiz. Spärlicher Auswurf ohne Blut, schleimig. Die Aufsaugung der Exudate macht Fortschritte.

17. 9. Trotz Codein und Morphin immer noch heftiger Hustenreiz. Im Auswurf Blutbeimischung. Blut von hellroter Farbe. Zunehmende Atemnot. Appetitmangel. Brechreiz. Temperatur immer zwischen 37° und 38°.

19. 9. Nahrungsaufnahme läßt sehr zu wünschen übrig. Irregularität des Pulses: 120—130 — mittlere Füllung des Pulses. Kein Geräusch.

23. 9. Zunehmende Dyspnoe — Venenpulsation. Nachlassen des Hustenreizes. Auf der linken Lunge feinblassige Rasselgeräusche.

24. 9. Zum eventl. operativen Eingriff ins Akademische Krankenhaus verlegt. Dort Punktion — 150 ccm Blut; keine Eiterbeimischung. Im Beginn der Narkose Exitus.

G. G., Soldat, 28 J. †

Sektionsprotokoll:

Sektion am 25. 9. 1914 von Dr. Schneider.

Klin. Diagnose: Schußverletzung am 24. 8. 1914. Schrapnellsteckschuß. Brusteinschuß in die rechte Achselgegend. Hämatothorax rechts. Verdrängung des Herzens nach links.

Befund:

Mittelgroße, männliche Leiche von kräftigem Körperbau und guter Muskulatur. Körperlänge: 165 cm. Körpergewicht: 63 kg. Hautdecken und Schleimhäute auffallend blaß. An den Knöcheln ausgesprochene Oedeme, geringe an den Beinen und an der Bauchwand.

In der inneren rechten Axillarlinea findet sich eine längliche, schräg ziehende 0,8–0,3 cm lange Narbe, die noch nicht vollständig überhäutet ist. Dahinter zwei Punktionsstichkanäle.

Bauchsitus: Das Peritoneum spiegelnd, in der Bauchhöhle ca. 350 ccm klar seröse blaßgelbe freie Flüssigkeit. Das Peritoneum und Mesenterium sind etwas oedematös. Die Leber überragt handbreit die Rippenbogen. Darunter das Querkolon und die wenig gefüllten Dünndarmschlingen, deren Serosa spiegelnd ist. Das Zwerchfell steht beiderseits an der sechsten Rippe. Pneumothoraxprobe links negativ, rechts entweichen, aber erst bei Druck, reichlich Gasblasen.

Brustsitus: Die rechte Lunge reicht weit nach der Mittellinie. Der Herzbeutel liegt frei vor und reicht weit nach links hinüber. Die linke Lunge ist zurück-

gesunken. In der linken Pleura ca. 100 ccm klar seröse Flüssigkeit. In der rechten Pleura finden sich durch lockere Verwachsungen der Lunge, oben und hinten abgekapselt, 700 ccm serösblutige Flüssigkeit im unteren Pleuraraum. An der rechten sechsten Rippe, etwa 8 cm nach hinten von der Knorpelgrenze, findet sich eine knochenharte Verdickung nach innen. Nach Herausnahme zeigt sich die Rippe an dieser Stelle gebrochen, die beiden Fragmente nur noch wenig gegeneinander verschieblich, da sie durch eine knochenharte, wesentlich nach der Pleura zu entwickelte Masse fest miteinander verbunden sind. Von dieser Masse reicht eine Spange noch nach aufwärts in den fünften Zwischenraum, gegen die fünfte Rippe zu, die selbst intakt ist. Gegen die Pleura zu ist die Frakturstelle fibrinös belegt. An der rechten Lunge ist die Pleura schwielig verdickt und dick mit Fibrin belegt, 11 cm von der Spitze und 6 cm von der Mittellinie entfernt, findet sich eine 0,7 cm lange, quere, schlitzförmige Oeffnung, die schräg nach aufwärts in die Lunge hineinführt; der Kanal läßt sich mit der Sonde eine Strecke weit in die Lunge hinein verfolgen und ist durch eine bräunliche, weiche Masse verstopft. Der obere Rand der Oeffnung verschließt lippenartig den Kanal. Bei einem späteren Durchschnitt durch das gehärtete Lungenpräparat zeigt sich, daß diese Oeffnung nicht weiter in die Lunge eindringt (vielleicht ein Punktionskanal). Der Schußkanal liegt wesentlich tiefer an der Grenze des Unter-Oberlappens und läuft ganz durch die Lunge gegen die Pericardialnarbe. Er ist völlig mit Coagulis ausgefüllt.

Herzbeutel: Beim Versuch, den Herzbeutel zu öffnen, zeigt sich, daß seine Blätter total, aber eben noch lösbar, durch eine blutig fibrinöse Masse verlötet sind. Besonders gegen die Herzbasis zu finden sich etwas reichlicher festhaftende, blutig fibrinöse Massen. Nach Herausnahme zeigt sich im Parietal, mit der rechten Lunge ziemlich fest verklebten Herzbeutelblatt, 1½ cm nach außen von der unteren Hohlveneeinmündung eine eingezogene ca. 1 cm

lange ½ cm breite Narbe. Im Grunde fehlt das Pericard, und beim Emporheben zeigt sich ein schräger, kurze Strecke in die Lunge hineinziehender Kanal, dessen glatte Wand bräunlich verfärbt ist.

Herz: Herz deutlich vergrößert, besonders in dem rechten Vorhofabschnitt. Gewicht 470 g. Oberfläche durch die gelösten Verwachsungen unregelmäßig zottig. Im ganzen Herz schlaff. Nach Oeffnung der reichlich mit Kruormasse gefüllten rechten Herzhöhle, zeigt sich in der rechten Vorhofwand eine erst bei genauer Untersuchung erkennbare Narbe von 0,7 cm Länge, die sich außen durch leichte Verdünnung und Einpressung kenntlich macht, während innen zwei Kammuskeln unterbrochen sind, so daß die Wand an dieser Stelle durchscheint. Im Septum atriorum findet sich 1½ cm über der Klappe eine kirschkerngroße, polypöse, von Fibrin überzogene Verwölbung. Bei Ablösung des Fibrins zeigt sich darunter, in das Septum fest eingekeilt, ein zackiger, ca. 0,7 cm langer Eisensplitter. Neben ihm führt noch ein schlitzförmiger Kanal vorbei nach vorne und mündet mit einer zackigen, dreistrahligen Oeffnung in den Sinus Valsalvae der hinteren Aortenklappe. Die Taschenfalte dieser und die linke Klappe zeigen fetzige Einrisse. Die übrigen Herzklappen sind vollständig intakt. Die linke Ventrikelwand ist 1,3—1,2 cm, die rechte 0,6 cm dick, blaßbraun. Die Aorta mißt über den Klappen 6 cm, hat glatte, blasse Innenhaut.

Linke Lunge: Die linke Lunge hat eine glatte Oberfläche, blasse, graurote Farbe, fühlt sich im allgemeinen gut lufthaltig, etwas oedematös an, stellenweise finden sich kleine, subpleurale, rote Fleckchen, denen beim Einschneiden kleine Blutungen ins Lungengewebe entsprechen.

Rechte Lunge: Die rechte Lunge oben weich, unten komprimiert, etwas fester. Lunge und Herzbeutel zusammengewachsen.

Trachea: Die Trachea zeigt eine glatte, blasse Schleimhaut, keinen abnormen Inhalt. Die Schleimhaut der Luftwege ist völlig intakt. Die Tonsillen sind auffallend groß und zeigen, besonders die linke, tiefe Krypten mit käsigen Pfropfen. Schilddrüsen glatt und groß. Auf dem Schnitt glasig durchscheinend, klein.

Milz: Milz 14:8:3 groß. Gewicht 275 g. Oberfläche glatt, dunkelgraurot. Auf dem Schnitt blutreich, fest, tiefdunkelrot, mit deutlich vorspringenden Follikeln.

Magen: Magen hat dunkelrote, glatte, sonst intakte Schleimhaut — ähnlich Duodenum —, Gallenwege sind gut durchgängig. Gallenblase zeigt eine weißliche, verdickte oedematöse Wand und dunkelbraunen, zähen Inhalt.

Leber: 26:19:7½ cm. Ziemlich groß. Gewicht 1740 g. Feste, glatte, dunkelbläulichrote Oberfläche. Auf dem Schnitt glatt, braun, die Zentren deutlich mehr rötlich.

Pankreas, fest, blaßbraun, gute Läppchenzeichnung. Nebennieren ziemlich groß, auf dem Schnitt fest, breite gelbe Rinde, blaßgraues Mark, braune Mittelzone.

Nieren: Die Nieren sind groß und derb. Gewicht: Linke Niere 195 g, rechte Niere 205 g. Ihre Kapsel läßt sich leicht abziehen. Obere Schnittfläche glatt, bräunlich rot. Die Markkegel dunkelrot. Reste foetaler Lappung an der Oberfläche. Becken und Ureter ohne Veränderung. Die Zeichnung ist ziemlich deutlich. Rechte Niere wie die linke.

Aorta glatt und blaß.

Beckenorgane: Harnblase hat gerötete, sonst intakte Schleimhaut, ebenso Rectum.

Schleimhaut des Darms etwas gerötet, aber sonst unverändert.

Anatomische Diagnose.

Herz- und Lungensteckschuß: Vernarbter Einschuß in der Oxillarlinie, an der sechsten Rippe. Kallus an der sechsten Rippe. Offener, innerer rechtsseitiger Pneumothorax mit seröshämorrhag. Erguß. Kompression der rechten Lunge.

Teilweise vernarbter Schußkanal durch die rechte Lunge. Totale frische Obliteration des Herzbeutels. Narbe im Pericard und rechter Vorhofwand. Eisensplitter im rechten Vorhof, Septum eingekeilt; daneben Schußkanal und Perforation der Aorta und Zerreißung der hinteren und linken Klappe. Dilatation des Herzens, besonders rechts. Hydrothorax links. Ascites. Oedeme. Stauungsorgane. Allgemeine Anämie.

Bezüglich der Form und Beschaffenheit des Fremdkörpers möchte ich folgendes nachtragen:

Wie man an den Tafeln IV und V ersehen kann, hat der Eisensplitter die Form eines viereckigen Keiles, mit einer konkaven und einer konvexen rauhen Fläche. Der breite, unregelmäßig rauhe Rand geht allmählich in eine messerscharfe Kante über. Er mißt 1 cm × 0,8 cm und wiegt 0,882 g.

Epikrise.

Aus der Krankengeschichte geht zunächst hervor, daß die Herzverletzung verborgen geblieben war, es waren nur wenige Symptome, die man erst epikritisch in diesem Sinne verwerten könnte, vorhanden.

Die funktionellen Störungen, welche durch eine Herzverletzung hervorgerufen werden, können sehr verschieden sein und, wie Simon sagt, sichere „spezifische Symptome" einer Herzverletzung gibt es nicht; sie werden von Leotta[12]) eingeteilt in Störungen der Zirkulation, z. B. durch Verletzung von Herzklappen oder durch Herz-Kompression (Herztamponade — Rose, Herzdruck — Rehn) und in Störungen infolge Verletzung muskulärer oder nervöser Elemente. Ausführliche Beschreibung dieser Symptome würde uns zu weit führen.

Betrachten wir das Krankheitsbild näher, so finden wir, daß kurze Zeit nach der Verletzung Atembeschwerden, Hustenreiz und spärlicher blutiger Auswurf eintrat.

Im Jahre 1903 behauptete Wolff (Essen), daß die starke Atemnot sehr charakteristisch für Herzverletzung

sei. In unserm Fall aber muß man die Atembeschwerden von dem Pneumothorax und dem Erguß in den Pleuraraum abhängig machen, was sofort konstatiert wurde. Absolute Dämpfung hinten rechts bis zur Mitte der Scapula und darüber kein Atemgeräusch. Durch allmähliche Resorption des Ergusses vorne, hörte man an dieser Stelle pleuritisches Reiben und bei der Sektion konnte man konstatieren, daß die Flüssigkeit durch pleuritische Verwachsungen abgekapselt war.

Die Entstehung der rechtsseitigen Pneumothorax wird man durch die Verletzung der rechten Lunge erklären.

Der hämorrhagische Erguß in die rechte Pleurahöhle war wohl durch Zerreißung der Lungengefäße verursacht; daher auch der blutige Auswurf, der ein gewöhnliches Symptom von Lungenverletzung ist. Eine Verletzung der arterie intercostalis hätte wohl stärkere Blutungen verursacht. Tatsächlich hat man bei dieser Sektion einen nach der Pleura zu noch geöffneten Schußkanal durch die rechte Lunge und eine durch Kallusbildung in Heilung begriffene Fraktur der sechsten rechten Rippe gefunden. Bei dem Patienten traten nach einer vorübergehenden Besserung wieder Atembeschwerden auf, verursacht durch Flüssigkeitszunahme in der rechten Pleurahöhle, so daß das Herz nach links verdrängt wurde; es handelte sich wohl um Beimischung von seröser Flüssigkeit. Bei der Sektion fand man den Schußkanal vollständig mit Coagulis angefüllt und in der Pleurahöhle eine serös-blutige Flüssigkeit.

Hier würden zwei Momente in Betracht kommen.

1. Bei Resorption eines Pneumothorax, wie hier anzunehmen ist, sammelt sich seröse Flüssigkeit in der Pleurahöhle.

2. Die Erscheinungen der Herzinsuffizienz, die sich durch Ascites, Oedem, linksseitigen Hydrothorax, Stauungsorgane usw. bemerkbar machten.

Wie schon erwähnt, hat man am Anfang bei der klinischen Untersuchung keine Verletzung des Herzens kon-

statieren können; der Puls war kräftig, und erst am 4. 9., also nach zwölf Tagen, wurde er manchmal etwas frequenter; am Herzen war kein Geräusch zu hören. Dieses mit der Herzaktion synchrone laute Geräusch, welches öfters bei Herzbeutel- und Herzverletzung beobachtet worden ist, wird durch Anfüllung des Pericard mit Luft und Blut erklärt, was hier nicht der Fall war.

Erst 24 Tage später traten die Insuffizienzerscheinungen (Dilatation des Herzens, Oedeme an den Knöcheln, Beinen und Bauchwand, Ascites, Irregularität des Pulses, Stauungsorgane auf, was auf eine starke Anämie zurückgeführt wurde. Man hatte selbstverständlich keinen Anlaß, diese Erscheinungen als direkte Herzläsion oder gar Klappenverletzung durch das Geschoß aufzufassen: erstens, weil kurz nach der Verwundung keine Herzverletzungssymptome vorhanden waren; zweitens, wegen des großen Zeitraumes bis diese Erscheinungen auftraten.

Die Obduktion hat überraschenderweise eine schwere Herzverletzung ergeben. Wie ist es möglich, daß diese so wenige Erscheinungen hervorrief, und erst so spät, nach einem Monat, den Tod herbeiführte?

Verfolgen wir den Weg, den das Projektil, nachdem es die rechte Lunge durchbohrt hatte (siehe Fig. 1), nahm, so finden wir im Pericard eine ca. 1 cm lange, ½ cm breite, narbig eingezogene Oeffnung, die 1½ cm nach außen von der unteren Hohlvenenmündung liegt, und deren Ränder mit der rechten Lunge verwachsen waren. Der rechte Vorhof zeigte an der entsprechenden Stelle eine so vollkommene Narbe (Fig. 2), daß man erst nach langem Suchen und auch erst auf der Innenfläche, die Stelle gefunden hat, weil das Projektil zwei Kammuskeln durchbrochen hatte, so daß dort ein flacher Defekt war und die Herzwand an dieser Stelle stark verdünnt und durchscheinend war.

Die Wunden der Vorkammer sind alle penetrierende, heilen gewöhnlich langsamer und bluten stärker als die der Kammer, bedingt durch die dünne Muskelwand.

Für die rasche Heilung der Wunde in unserem Fall kommen folgende Momente in Betracht:

1. Das Projektil wird nicht ganz steril (wie Granatsplitter überhaupt) gewesen sein und daher der baldige Eintritt einer Pericarditis mit Verklebungen des Herzbeutels und der Herzwunde.

2. Aus der Form des Splitters kann man annehmen, daß die Wunde schlitzförmig gewesen sein muß; diese Art von Wunden heilen, wie bekannt, schneller, da sie wegen der in verschiedener Richtung laufenden Muskelfasern wenig klaffen. Fischer behauptet, daß die Wunden der Vorhöfe nie heilen, sagt aber, man soll die Möglichkeit nicht ganz verwerfen. Er erklärt auch, daß bei den Vorhofwunden der sofortige Tod viel seltener als der später eintretende ist, und hält die Verletzung des rechten Vorhofes für günstiger als die des linken, da venöse Blutungen einen weniger raschen Tod bedingen als arterielle. Die Komplikation mit Verletzung der großen Gefäße soll rascher zum Tode führen.

Der Heilungsprozeß einer Herzwunde geht nach dem gewöhnlichen Typus der Entzündung vonstatten, und dieser Prozeß kommt gewöhnlich in acht bis 10 Tagen zum Abschluß (Bonome, Napalkoff, Oppel, Martinotti, Marchand, Syssojeff [s. dort] u. a.).

Der Eisensplitter lag schräg eingekeilt im Septum atriorum mit der scharfen Kante nach dem durchbohrten Bulbus Aortae zu und die konkave Fläche gegen die Herzspitze gerichtet. Aus der Krankengeschichte ist nun zu ersehen, daß anfangs keine Zirkulationsstörung vorhanden war, sondern diese erst später, am zwanzigsten Tage, auftrat. Dies berechtigt uns anzunehmen, daß die Verletzung der Aorta und ihrer Klappen allmählich und sekundär entstanden ist, was man sich in folgender Weise vorstellen kann:

Bei jedem Anprall der Aortawand bei ihrer systolischen Füllung wurde die Wand gegen den scharfen Rand

des Eisensplitters angepreßt und dadurch allmählich zerschnitten, später dann die Semilunarklappen verletzt. Jedenfalls müssen wir bemerken, daß bei der Kammerdiastole, also in dem Moment, in welchem der Blutsäulendruck über den Aortaklappen lastet, ein solcher Riß erweitert werden kann. Während dieser Zeit hat sich wohl das Blut einen Weg neben dem Splitter gebahnt und den Druck in der Aorta auf den Inhalt des rechten Vorhofes übertragen, wodurch eine Stauung in dem Venengebiet eintreten mußte, was die Pulsation der Jugularis, die in den letzten Tagen beobachtet wurde, erklären würde.

Dieser Moment und die Aorteninsuffizienz würden auch das spätere Auftreten der beobachteten Zirkulationsstörungen erklären. Verletzungen des Septum atriorum und der Aorta an dieser Stelle sind verhältnismäßig selten und nach Zemp[36] der Grund, warum so wenig Aortenverletzungen zur Beobachtung kommen, in der sofort auftretenden tödlichen Blutung liegt.

Ein Analogon mit diesem Fall konnte ich in der Literatur nicht finden.

Lassen wir einige Beispiele folgen: Mercier[15] beschreibt folgenden Fall:

Ein Mann von 45 Jahren stach sich neunmal mit einem Degen in den Abdomen. † nach 15 Stunden. Sektion: Verletzung verschiedener Abdominalorgane, Pericardium (worin wenig Blut war), untere Fläche des rechten Ventrikels, dann der Aorta dicht hinter einer Klappe. Letztere bedeckte aufgerichtet die Wunde. Verletzung des linken Herzohrs.

Fall von Boyer (cit. Fischer): kleine dreieckige Wunde der Aorta am Ausgange des linken Ventrikels. † am sechsten Tage.

Einen anderen Fall von Aortaverletzung bringt Saviard[23]) Degenstich im vierten Intercostalraum. Am siebenten Tage ging Patient zwei Stunden spazieren. Tage nachher arbeitete er wieder; abends Schwäche, Atemnot.

Am elften Tage plötzlicher Tod. Sektion: viel Blut im Pericardium, rechtes Herzohr und Aorta auf demselben Wege durchstochen.

Zusammenfassung.

Fassen wir in wenig Worten die wesentlichen Eigentümlichkeiten unseres Falles zusammen, so handelt es sich um einen Herzsteckschuß, welcher klinisch verborgen blieb. Erst nach 20 Tagen traten zum erstenmal, und nicht einmal sehr starke, Erscheinungen von Herzinsuffizienz auf, denen Patient nach zehn Tagen erlag.

Bei der Sektion fand man einen Granatsplitter im Septum atriorum eingekeilt, der mit seinem scharfen Rand die Aorta durchbohrte und die hintere und linke Semilunarklappe verletzt hatte und einen unter dem Eisensplitter verlaufenden Kanal, der die Aorta mit dem rechten Vorhof in Verbindung setzt. Diese Verletzung ist mit großer Wahrscheinlichkeit nicht primär von vornherein vorhanden gewesen, sondern erst allmählich sekundär durch die Wirkung der Herzaktion auf den Fremdkörper entstanden, und dadurch erklärt sich: 1. das spätere Auftreten der Herzsymptome; 2. die Möglichkeit einer längeren Lebensdauer (ein Monat), trotz der schweren Herzläsion.

Die vorgeschrittene Heilung der Vorhofwunde in unserem Fall beweist die Möglichkeit einer völligen Vernarbung von Vorhofwunden, was von mancher Seite bestritten wird.

Figur I.

Ansicht von vorne — Pericard geöffnet.

1. Vena cava inferior.
2. Querschnitt durch die rechte Pulmonararterie.
3. Glasstab durch den Lungenkanal und vernarbte Pericardöffnung.

Figur II.

Rechtes Ventrikel und Vorhof geöffnet.

1. Narbiger Defekt von zwei Papillarmuskeln an der rechten Vorhofwand.
2. Im Septum atriorum sitzender Eisensplitter.

Figur III.

Ansicht von der Aorta aus.

1. Hintere Semilunarklappe zerschnitten.
2. Linke Semilunarklappe eingerissen.

Figur IV.

Photographie des Eisensplitters von der Fläche angenommen.

Figur V.

Profil desselben.

Am Schlusse dieser Arbeit spreche ich Herrn Geh.-Rat Professor Dr. Ernst meinen verbindlichsten Dank aus für die gütige Erlaubnis zur Veröffentlichung dieses Falles; Herrn Dr. Schneider für die Anregung und Unterstützung; Herrn Dr. Hilffert für die freundliche Uebermittlung der Krankengeschichte.

Literatur.

1. Balch, Americ. Journ. of the med. scienc. New Serie, Vol. 42, p. 293. 1861 (cit. Happel).
2. Brentano, A., Zur Kasuistik der Herzverletzungen. Inauguraldissertation. Berlin, 1890.
3. Bruns, Garrè und Küstner, Handbuch der praktischen Chirurgie. Bd. II, p. 903.
4. Carnochau, Edinburgh med. Journ. Okt. 1855 (cit. Happel).
5. Curran, W., The Lancet. 9. April 1887 (cit. Happel).
6. Fischer, G., Die Wunden des Herzens und Herzbeutels. Arch. f. klinische Chirurgie. Berlin, 1868. Bd. IX, p. 571.
7. Fournier, Dict. des sciences med. T. IV, p. 216. Paris, 1813 (cit. Happel u. Fischer).
8. Fuge, Edinburgh Med. and Surg. Journ. 1. April 1819 (cit. Happel).
9. Happel, Otto, Ueber eine Schußwunde des Herzens mit Einheilung des Projektils. (Diss.) Marburg, 1897.
10. Häcker, Rud., Zur Diagnostik der Herzverletzungen. Beitr. z. Klin. Chirurg. Bd. 86, H. 1, S. 1—4. 1913.
11. Kauffmann, Lehrbuch der spez. Pathologischen Anatomie. Bd. I, p. 3.
12. Leotta Nicola, Sulle ferite del cuore. Policlinico Ser. Chirurg. Jahrg. 20, Nr. 7, 8, 9, 10.
13. Manteuffel, Schußverletzung des Herzens. Zentralblatt f. Chir. S. 1096. 1905.
14. Marchand, F., Der Prozeß der Wundeheilung. Deutsche Chirurgie. S. 329. 1901.
15. Mercier, Bulletin de la société anat. de Paris. XII. Jahrg. Paris, 1837, p. 249 (cit. Fischer).
16. Morer, Nouveau Montpellier médical 6. I, p. 9. 1894 (cit. Happel).
17. v. Mosetig, Moorhof. Wien. Med. Wochenschrift. Seite 143. 1885 (cit. Happel).
18. Nélaton, Eléments de pathol. chirurg. T. III, p. 468. 1854.
19. Riethus, Ueber einen Fall von Schußverletzung des Herzens mit Einheilung des Projektils, nebst experimentellen Untersuchungen über Fremdkörper im Herzen. Zeitschrift für Chirurgie 67. S. 414. 1902.

20. Rimann, Zur Kasuistik der Schußverletzungen des Herzens. Münch. Medizin. Wochenschrift. S. 760. 1909.
21. Rotter, E., Zur Herzfreilegung, auch r. von Sternum. Münch. Medizin. Wochenschr. S. 16. 1904.
22. Sanitäts-Bericht über die deutschen Heere im Kriege gegen Frankreich. III. Bd. Spez. Teil I. Abt. Chir. Teil, p. 514. 1888.
23. Saviard, Nouv. recueil d'obs. chir. Comment. par Lerouge. Paris, 1783, p. 392 (cit. Fischer).
24. Simon, Ueber Schußverletzung des Herzens. Deutsche Zeitschr. f. Chirurg. Bd. 115, S. 254.
25. Sultan, C., Mitteilungen über Herzverletzungen und Herznaht. Bruns Beiträge zur Klinischen Chirurgie. 50. Jahrg. 1906.
26. Syssojeff, Zur Frage der Narbenstruktur nach Herzverletzungen. Trudy Obsehtschestwa Patalogoff w. St. Peteburge. Jahrg. 4, S. 59. 1913. (Centralblatt für die gesamte Chirurgie und ihre Grenzgebiete. Jahrg. 1913, Seite 176.)
27. Schmidt, Münch. Medizin. Wochenschr. Nr. 47, S. 2284. 1914.
28. Schubert, W., Schuß durch das Ventrikelseptum des Herzens — Herznaht — Heilung. Deutsche Zeitschrift f. Chirurgie 1914. Bd. 75, S. 71.
29. Schulte, Drei Fälle von Verletzung des Herzens resp. der Bulbus Aortae. Vierteljahresschrift f. ger. Med. April 1886.
30. Schuster, Prager Zeitschrift f. Heilkunde. 1881.
31. Stern, C., Beitrag z. operat. Freilegung des Herzens nach Rotter wegen Schußverletzung. Münch. Medizin. Wochenschr. 1900. S. 424.
32. Turton, The Lancet. 23. April 1887 (cit Happel).
33. Wendel, H., Ueber die in den letzten zehn Jahren in Livland begutachteten Schußverletzungen. I. Dissert. Dorpat, 1893.
34. Wischnewski, A. W., Spättod nach Herzverletzung. (Zur Pathogenese der Pseudocirrhose Picks.) Charkower med. Journ. 1911. Bd. XII. (Centralblatt für Chirurgie 1911, p. 1493.)
35. Wullstein und Wilms, Lehrbuch der Chirurgie.
36. Zemp, Emil, Zur Kasuistik der Herz- und Aortenwunden. Luzern, 1894. Inauguraldissertation.

Lebenslauf.

Ich, Mariano J. Barilari jr., wurde am 15. März 1892 als Sohn des Ingenieurs Mariano S. Barilari (Argentinier) und seiner Ehefrau Clara geborenen Wilkinson (Argentinierin), zu Buenos Aires (Argentinien) geboren.

Ich habe 1907 die Reifeprüfung in Buenos Aires bestanden und wurde März 1908 an der medizinischen Fakultät der dortigen Universität immatrikuliert, wo ich Ende desselben Jahres die Prüfungen in der Botanik, Parasitologie und Anatomie (I. Teil) mit Erfolg ablegte. Meine Studien an der Universität Buenos Aires setzte ich März 1909 fort und bestand Ende 1909 die Prüfungen in der Histologie und analytischen Chemie. In diesen zwei Jahren habe ich mich auch praktisch in der Anatomie betätigt.

Am 10. Mai 1910 wurde ich an der Universität zu Heidelberg immatrikuliert, wo ich nach einer Studienzeit von fünf Semestern, mit besonderer Genehmigung des Ministeriums des Innern, die ärztliche Vorprüfung Anfang Juli 1912 machte und mit „gut" bestand.

Ich studierte an derselben Universität weiter, besuchte die Vorlesungen der Herren Professoren Bettmann, Bütschli, Braus, Curtius, Czerny, Ernst, Ewald, W. Fleiner, Fürbringer, Göppert, Gottlieb, Hoffmann, H. Kossel, A. Kossel, Kümmel, Lenard, Menge, Moro, Nißl, Schoenborn, Schreiber, Voelcker, Wagenmann, Werner, Wilmanns, Wilms und der Herren Doktoren Grafe, Groß, Neu, Schneider, Teutschlaender und Rost, und machte während der Ferien praktische Uebungen im Laboratorium des pathologischen Instituts zu Heidelberg (Sektionen und mikroskopische Arbeit) und als Famulus in der medizinischen Klinik des Herrn Geh.-Rat Prof. Dr. Krehl.

Von meiner Studienzeit in Buenos Aires wurden mir vom Großherz. Badischen Ministerium des Innern zwei Semester angerechnet, so daß ich im ganzen ein medizinisches Studium von zwölf Semestern absolviert habe.

Seit Kriegsbeginn arbeite ich in der medizinischen Klinik bei den Herren Professoren Krehl und Hoffmann und wurde zu Beginn des Wintersemesters 1914/15 zum Assistenten am anatomischen Institut ernannt.

Die Anregung zu meiner Doktorarbeit verdanke ich Herrn Dr. Schneider, welcher mich bei Abfassung derselben in liebenswürdigster Weise unterstützte. Zu aufrichtigstem Danke fühle ich mich allen meinen verehrten, oben genannten Lehrern verpflichtet, die mich als Fremden in entgegenkommender und freundlichster Weise berieten. Besonderen Dank spreche ich dem „Deutsch-Argentinischen Centralverband“ aus, der mich in meinem letzten Studienjahre unterstützte, und Herrn Alberto H. Almiron, der mir stets mit guten Ratschlägen zur Seite stand.

Druck von Paß & Garleb G. m. b. H., Berlin W 57.

Figur I.

Figur II.

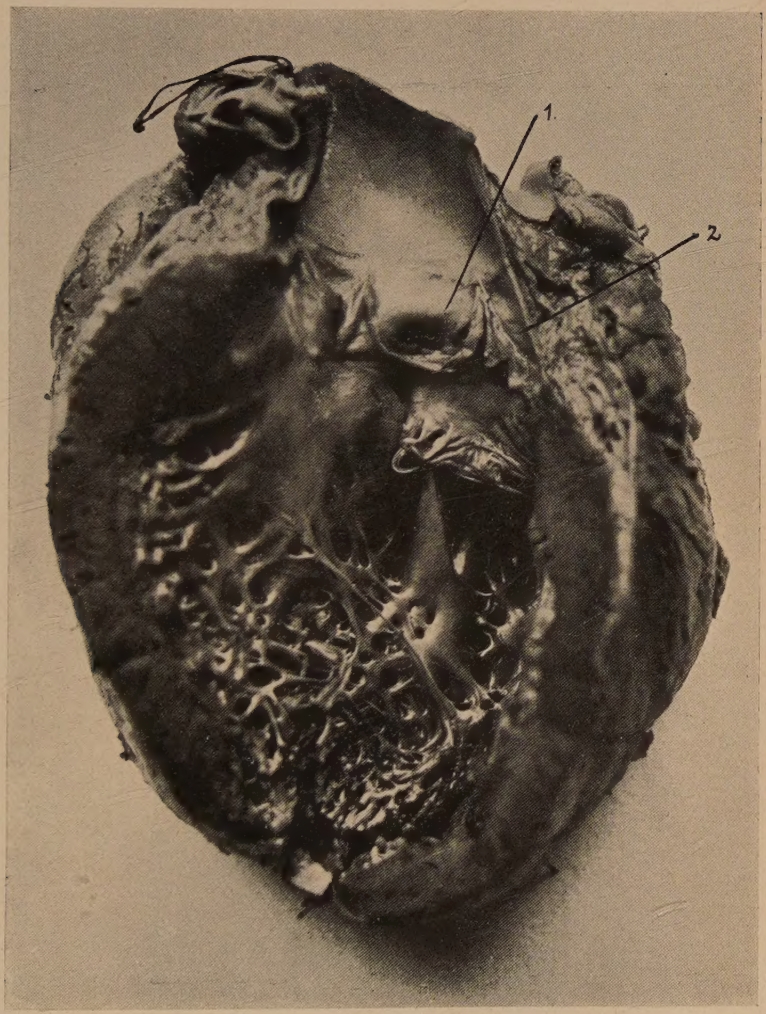

Figur III.



Figur IV.



Figur V.